Sarrera

Iktus hitzak garuneko odol-hodien asaldurak modu akutuan eragindako gaitzei egiten die erreferentzia. Odol-hodiak arteriak zein benak izan daitezke eta buxatu edo hautsi egin daitezke, iskemia edo odoljarioa eraginez, hurrenez hurren. Kasu bakoitzak bere berezitasunak dituen arren, ondorio esanguratsuena garuneko funtzioren baten edo batzuen bat-bateko galera da (indarra, sentikortasuna, hitz egiteko gaitasuna, ikusmena…). Iktus hitzaren jatorria latinetik dator eta kolpea da haren esanahia, tupusteko gertakariak izan ohi direla adieraziz. Erabili diren beste termino batzuk garun-hodietako gaixotasuna, garun-hodietako istripua, tronbosia, enbolia edo isuria dira.

Iktusen % 85 inguru iskemikoak dira, arteria baten buxaduraren ondorio, eta % 15 hemorragikoak, arteria edo bena baten hausturak eraginak. Bena-tronbosiak ere badira iktus mota bat, aurkezpen klinikoa eta fisiopatologia erabat ezberdinak dira, ordea. Talde bakoitzaren barnean, etiologiaren araberako azpisailkapenak ere egin daitezke (iktus iskemiko aterotronbotikoak, kardioenbolikoak, etab.).

Iktusaren garrantzia bere maiztasunaren eta larritasunaren eskutik dator. Estatuan 100.000 bat kasu erregistratzen dira urtero, 150-250 bat 100.000 biztanleko. Intzidentziak goranzko joera du gainera, gizartea zahartzearekin batera. Larritasunari dagokionez, bigarren heriotza-kausa da estatuan (40.000 heriotza egozten zaizkio urtero), lehena emakumezkoen artean. Eta lehenengo ezintasun-kausa da sexu bietan.

Iktusak baliabide ugariren kontsumoa dakar: lehentasunezko larrialdia da, arreta espezializatua behar du eta maneiua ospitale barnekoa izaten da, batez besteko egonaldiak 7 egun ingurukoak izanik. Askok beharrezkoak dituzte errehabilitazio-terapiak, zenbaitetan ospitaleratze-erregimenean, eta beste asko ezin dira etxera itzuli eta hartarako prestatutako egoitzetan jarraitu behar dute zainketek. Etxera itzul daitezkeenen artean ere, ohikoa da lehenago behar ez zituzten gizarte-baliabideak behar izatea. Horrek guztiak eragindako zuzeneko zein zeharkako gastuak nabarmenak dira eta esan daiteke iktusa osasun- eta gizarte-alorretako arazo garrantzitsuenen artean kokatzen dela gaur egun. Horregatik ari dira garatzen azken urteotan haren maneiurako plan eta estrategia konkretuak.

Liburu honetan iktusaren aspektu nagusiak landuko ditugu. Iktus motak eta haien etiopatogenia bereiztetik hasiko gara. Jarraian, aurkezpen klinikoa landuko dugu, diagnostiko bereizlea ere argituz. Diagnostiko sindromikorako eta etiologikorako erabil daitezkeen proba osagarriez mintzatuko gara ondoren eta, azkenik, tratamendua landuko dugu, azken urteotan izandako aurrerapen garrantzitsuenak aztertuz.

1. Kontzeptua eta aurkezpen klinikoa

Iktusa garuneko zirkulazioaren asaldura batek eragindako garuneko funtzio baten edo batzuen asaldura akutua da, iraunkorra zein iragankorra. Zirkulazioaren arazo horiek bi talde handitan bana daitezke: iskemia eta hemorragia. Talde bakoitzaren barnean, ordea, irizpide ezberdin anitzetan oinarritutako sailkapenak egin daitezke, sailkapenaren edo ikertzailearen helburuaren arabera. Besteak beste, aurkezpen klinikoa, lesioaren kokapena eta neurria, mekanismo sortzailea, etiologia, eboluzio-profila edo neuroirudiko ezaugarriak izan daitezke iktus iskemikoak zein hemorragikoak sailkatzeko irizpide.

Atal honetan, aurkezpen klinikoa jorratuko dugu eta lesioaren kokapenaren araberako sailkapena (sailkapen topografikoa) eta sintomen araberako sailkapena (sailkapen klinikoa) aztertuko ditugu, etiopatogenia hurrengo atalerako utzita.

Ezer baino lehen, ordea, iktusaren fisiopatologiaren eta garun-anatomiaren berrikuspen labur bat egingo dugu, abiapuntu moduan.

1.1. GARUN-ZIRKULAZIOAREN FISIOLOGIA ETA IKTUSAREN OINARRI FISIOPATOLOGIKOAK

Garunaren oxigeno- eta glukosa-eskaria handia eta konstantea da, haren etengabeko jarduera metabolikoak eragiten duen energia-kontsumoa dela-eta. Garunak ez du, ordea, energia-gordailu propiorik eta, hortaz, oxigenoaren eta glukosaren eskuragarritasuna garuneko odol-fluxuaren (GOF) menpe dago erabat. Adierazgarria da GOFa bihotz-gastuaren ia % 20 dela, garunak gorputz osoaren pisuaren % 2 gainditzen ez duen arren.

Ezinbestekoa da GOFa konstantea izatea, garunaren funtzionamendua egokia izango bada. Odol-fluxua garuneko odol-hodien erresistentziak eta garunaren perfusio-presioak baldintzatzen dute. Erresistentzia, aldi berean, odol-hodien diametroaren menpe dago. Odol-hodien dilatazioak garuneko odol-bolumena handitzen du, fluxua ere handituz, eta odol-hodien uzkurdurak aurkako efektua eragiten du. Garuneko perfusio-presioa batez besteko arteria-presio sistemikoaren eta garezur barneko presioaren arteko diferentzia da.

Garuna gai da, autorregulazio deritzonaren bidez, GOFa egonkor mantentzeko, perfusio-presioan aldaketak gertatu arren. Mekanismo ezberdinen bitartez,

garuneko odol-hodien diametroa egokitu egiten da presio-aldaketen aurrean, haien erresistentzian eraginez eta odol-fluxua egonkor mantenduz. Autorregulazioa eraginkorra da batez besteko arteria-presioa 60-150 mmHg bitartean mantentzen denean. Muturreko presio sistemikoen aurrean, garuna ez da gai perfusio-presioan gertatzen diren aldaketak konpentsatzeko eta GOFa pasiboki handitu edo txikitzen da, edema- eta iskemia-arriskua agertuz, hurrenez hurren.

1.1.1. Iktus iskemikoa

Iktus iskemiko gehienak iskemia fokalaren ondorio dira, hau da, odol-hodi bakar baten odoleztatze-eremuari eragiten diote. Odol-fluxua murriztu (edo eten) egiten da garunaren zati horretan, oxigeno- eta glukosa-gabezia sortuz. Azken horrek, helmuga-neuronaren heriotza duen gertaera-serie bat eragiten du: ATPa agortzea, sodio, potasio eta kaltzio ioien kontzentrazioen aldaketak, laktatoaren igoera, azidosia, oxigeno-erradikalen metatzea, zelula barneko ur-pilaketa eta prozesu proteolitikoen aktibazioa, besteak beste.

Iskemiak eta infartuak garun-ehunaren eta odol-hodien suntsiketa eragiten dute, hesi hematoentzefalikoa eten eta garuneko edema eraginez. Edemak berak garuneko kaltea areagotu dezake garezur barneko presioa handituz (eta ondorioz, garuneko odol-fluxua murriztuz) zein masa-efektua eraginez. Pazientearen biziraupena mehatxa dezakete biek ala biek. Hodien suntsiketak, era berean, lesioaren gunean odoljarioa gerta dadin eragin dezake, infartuaren transformazio hemorragikoa deritzona.

1.1.2. Iktus hemorragikoa

Garuneko hemorragian, zenbait mekanismo direla medio (etiopatogeniaren atalean sakonduak), odol-hodi baten haustura gertatzen da, odoljarioa eraginez. Odola garuneko zein konpartimentutan isurtzen den, parenkima barneko, araknoidepeko edo bentrikulu barneko hemorragiak gerta daitezke. Parenkima barneko odoljarioaz, hematoma ere deituaz, mintzatuko gara atal honetan.

Hematomaren kasuan, garuna kaltetzen duten mekanismoak askotarikoak dira. Alde batetik, hematomak berak sortzen duen presioak lesio mekaniko zuzena eragiten du garuneko parenkiman, hedatu ahala handitzen dena. Beste aldetik, parenkimaren lesioak edema zitotoxikoaren agerpena bultzatzen du. Hematomaren bolumenak zein lesioaren inguruko edemak, lehen aipatu bezala, garezur barneko presioaren igoera eta masa-efektua eragiten dituzte. Nolabaiteko iskemia-arriskua ere existitzen da, ondorioz, garuneko hemorragia baten testuinguruan (hematomaren beraren periferiako eremuan normalean, baina ez beti).

1.2. BERRIKUSPEN ANATOMIKOA

Garunaren odoleztatzean lau arteria nagusik hartzen dute parte, eskuineko eta ezkerreko barneko karotida arteriek eta eskuineko eta ezkerreko orno-arteriek. Elkarrekin komunikatuta dauden bi arteria-sistema osatzen dituzte, aurrekoa edo karotida-sistema, eta atzekoa edo sistema bertebrobasilarra.

Ezaugarri bereizgarri bezala, garuneko arterien artean komunikazio edo anastomosi ugari daude: aurreko eta atzeko sistemen artean, barneko karotidaren alde bietako adarren artean, kanpoko eta barneko karotidaren sistemen artean bai eta kanpoko karotidaren eta orno-arteriaren artean ere, nagusiak aipatzearren. Horri esker, odolaren zirkulazioan asaldura fokal bat gertatzen denean, dagokion garuneko eremuan fluxua egonkor manten daiteke.

Anastomosi-sistema nagusia Willis-en poligonoa deritzona da (1.1. irudia). Garunaren eta garezurraren oinaldean kokatzen da eta lau arteria nagusien bukaerako adarrek osatzen dute. Aurreko arteria komunikatzaileak karotida-sistema biak konektatzen ditu (aurreko garun-arteria biak komunikatuz) eta atzeko arteria komunikatzaile bakoitzak dagokion aldeko karotida-sistema eta sistema bertebrobasilarra (karotida eta atzeko garun-arteria elkartuz).

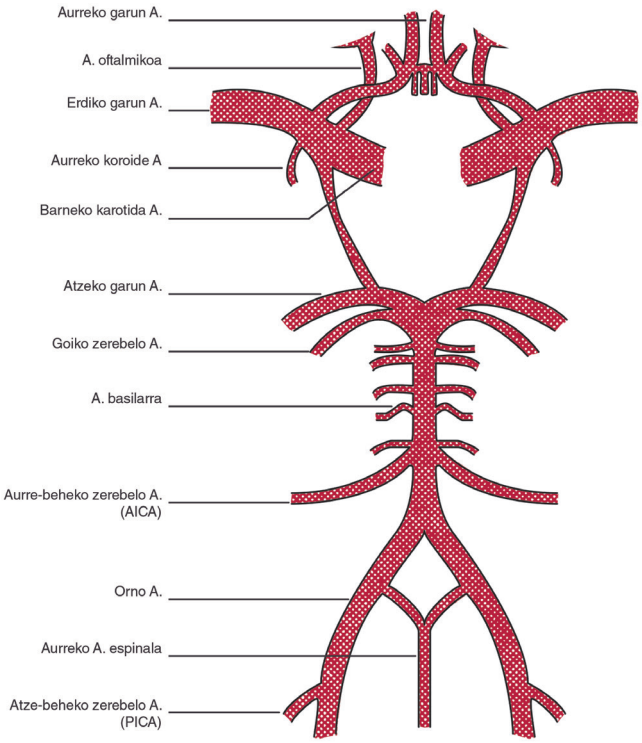

1.1. irudia. Sistema bertebrobasilarra eta Willis-en poligonoa.

Jakina denez, arteria bakoitzak garuneko eremu jakin bat odoleztatzen du. Buxatu edo hausten den arteriaren arabera, beraz, agertuko diren zeinu eta sintomak ezberdinak izango dira. Hurrengo orrialdeetan, eremu arterial bakoitzari dagokion sindrome klinikoa edo sintoma bereizgarrienak aurkeztuko ditugu. Baina hori baino lehenago, sintomen kokapenerako garrantzia izan dezaketen zenbait datu anatomiko-kliniko berrikusiko ditugu.

– Kortex motor primarioak eta kortex sentsitibo primarioak banaketa somatotopikoa dute, Penfield-en homunkuluan irudikatzen dena (1.2. irudia). Horrela, hankari dagokion eremua kortexaren alde medialean gertatzen da (aurreko garun-arteriaren eremuan), enborra, besoa eta aurpegia kanpoko aldean kokatzen diren bitartean (erdiko garun-arteriaren eremuan). Beraz, sintoma nabarmenena hanka baten indar-galera denean, aurreko garun-arteriaren (AGA) lesioa susmatuko dugu.

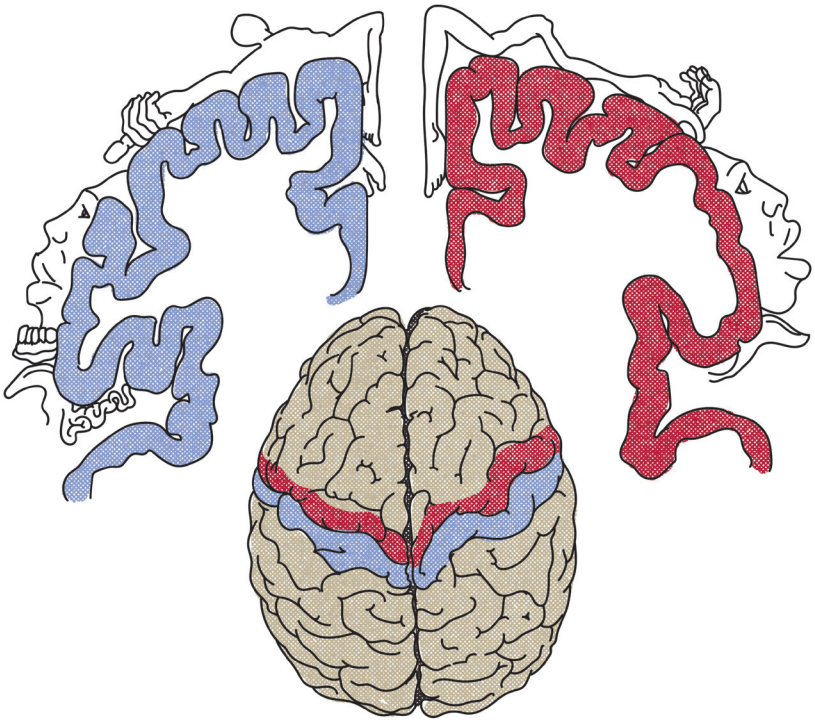

1.2. irudia. Penfield-en homunkulua. Gorriz, Rolandoren zisuraren aurretik, kortex motor primarioa. Urdinez, Rolandoren zisuraren atzetik, kortex sentsitibo primarioa. Gorputz-atalen kokapena eta proportzioak bat datoz garun-kortexean duten errepresentazioarekin.

Hanka baten indarra galdu izana, ordea, ez da AGA kaltetu izanaren sinonimo. AGAk hankari dagokion kortexaren eremua odoleztatzen du, baina bertatik irteten diren axoiak bide piramidalaren zati dira eta gainerako zuntz motorrekin batera bideratuko dira orno-muinerantz, koroa erradiatu, barneko kapsula, mesentzefaloko pedunkulu, protuberantzia eta erraboiletik pasata. Bide horretan, erdiko garun-arteriaren (EGA) eta arteria basilar (AB) zein orno-arteriaren (OA) odoleztatze-eremuak zeharkatzen ditu bide piramidalak. Lesioa halakoren batean dagoenean, baina, ohikoena besoko edo/eta aurpegiko indarra ere gutxituta egotea da. Hortaz, indargalera proportzionatua bada aurpegi, beso eta hankan, EGA edo sistema bertebrobasilarrean egongo da lesioa. Bata zein bestea den erabakitzeko, elkartutako sintoma edo zeinuek emango digute pista.

– Lengoaiaren funtzioa hemisferio dominatzailean kokatzen da, motorra lobulu frontalean eta sentsitiboa lobulu tenporalean. Hemisferio dominatzailea ezkerraldekoa da kasurik gehienetan.

  Ez dira nahasi behar hizketa eta lengoaia.

  Hizketa edo hitz egiteko gaitasuna ahozko komunikaziorako erreminta da, lengoaia adierazteko modu bat (idazketa edo keinu bidezko lengoaia bezalaxe). Ahoskera, intonazioa eta hitz-jarioa dauzka ezaugarri. Hizketa normala izan dadin, funtzio horretan parte hartzen duten muskuluen indarra eta koordinazioa mantendu behar dira.

  Iktusean ikusten den hizketaren asaldura ohikoena disartria da, ahoskatzeko zailtasuna, eta kokapen anitzeko lesioen ondorio izan daiteke. Bide piramidalaren edozein puntutan kalte daitezke aurpegira, mihira edo orofaringera doazen zuntzak, eta muskuluen ahulezia eragin. Oinaldeko nukleoen edo zerebeloaren lesioetan, bestalde, muskulu horien koordinaziogalera izango da disartriaren erantzule. Beraz, aurreko zein atzeko zirkulazioko iktusetan ager daiteke disartria eta, indar-galerarekin gertatzen zen bezala, beste sintoma eta zeinuez baliatuko gara kokapena zehazteko.

  Afasiak, aitzitik, balio handia du iktusa lokalizatzeko. Beti da lesio hemisferikoa eta hemisferio dominatzailean kokatutakoa gainera. Salbuespenak salbu, EGAren eremuko lesio baten adierazle da afasia, dela motorra zein sentsitiboa.

– Hemisferio ez-dominatzaileko lobulu parietaleko lesioek asoziazio-kortex sentsitiboa kaltetzen dute eta bereziak diren sintoma eta zeinuak agertzen dira: anosognosia (gaixo egotearen kontzientziarik eza), asomatognosia (norberaren gorputzeko atalak arrotzak bailiran tratatzea), heminegligentzia (gorputzaren aldeetako bat eta alde horretatik datorren edozein estimulu hautemateko gaitasunik eza), ukimen-agnosia (ukimenaren bidez objektuak ezagutzeko gaitasunik eza), asteroagnosia (azalean ukituz irudikatutako objektuak interpretatzeko gaitasunik eza), etab.

– Begirada horizontal konjokatuaren zentroa lobulu prefrontalean kokatzen da. Hura lesionatzen denean begirada kaltetutako aldera desbideratzen da modu konjokatuan eta pazienteak zailtasunak ditu kontrako aldera begiratzeko. Lesio hemisferiko handietan ikusi ohi da, alde bietan.

– Ikusmen-asaldurek lesioa kokatzen laguntzen dute:

  • Ikuseremua asaldatzen duten lesioak hemisferikoak dira. Ikusmen-kortex primarioa lobulu okzipitalean kokatzen da, atzeko garun-arteriaren eremuan (AtzGA). Erradiazio optikoak, berriz, EGAk odoleztatzen ditu. Beraz, arteria bien buxadurak eragin dezake hemianopsia edo koadrantanopsia homonimoa.

  • Diplopia binokularra nerbio okulomotorren (baten edo hainbaten) paralisiaren ondorio izaten da. Jatorria iktusa denean, lesioa nerbioen nukleoetan, bertatik irteten diren zuntzetan edo begirada konjokatzen duten egituretan egongo da kokatua, garun-enborrean, alajaina. Diplopia ez da ageri lesio hemisferiokoetan, ez baitute paralisi okulomotorrik eragiten ezta begirada deskonjokatzen ere.

  • Begi bakarreko ikusmen-galerak (lausotzea edo itsutzea), bat-batekoa denean, nerbio optikoan edo erretinan izan ohi du jatorria eta arteria oftalmikoaren edo haren adarra den erretinako erdiko arteriaren oklusioaren ondorio izaten da. Arteria oftalmikoa barneko karotidaren adarra da eta haren estenosiarekin erlazionatzen da amaurosi fenomeno hau. Defizita iragankorra (*amaurosis fugax* deritzona) zein iraunkorra izan daiteke.

  • Nerbio kranialen asaldura laguntza handikoa da lesioak kokatzeko. Garun-enborreko lesioa dela jakiteaz gain, zehazki erraboilean, zubian edo mesentzefaloan kokatzen den jakin daiteke, baita eskuineko edo ezkerreko aldekoa den ere (1.3. irudia).

  • Sentikortasunaren asaldura gurutzatua denean, hau da, alde bateko gorputz-adarrak eta kontrako aldeko aurpegiaren erdia hartzen dituenean, lesioa garun-enborrean dago, erraboilean edo zubian hain zuzen. Gorputz-adarretako informazio sentsitiboa orno-muinean dekusatzen da eta hala heltzen da garunera. Aurpegikoa, aldiz, trigeminoaren nukleo espinalak darama eta protuberantzian bertan dekusatzen da.

  Gorputz kailukararen deskonexio-sindromea edo hemisferio arteko deskonexio-sindromea gorputz kailukara lesionatzen duten iktusetan ikusten da. Maiztasun baxuz gertatzen den arren, sintoma eta zeinu oso bereizgarriak dauzka, identifikatzen errazak ez diren arren.

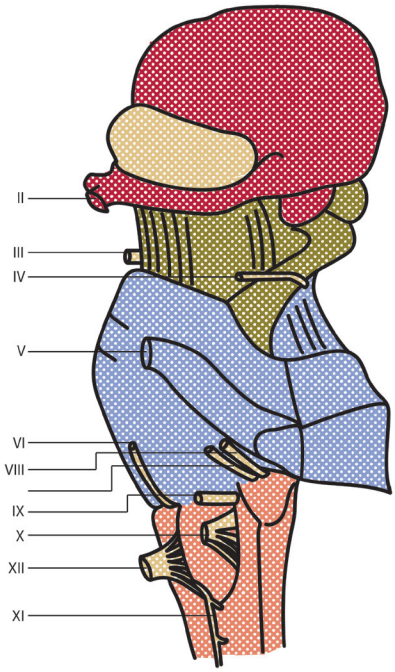

1.3. irudia. Garun-enborra eta bikote kranialak, erromatar zenbakitan adierazita. Laranjaz erraboila, urdinez zubia eta berdez mesentzefaloa.

Gorputz kailukara hemisferio biak elkarrekin lotzen dituzten komisura-zuntzek osatzen dute. Aurretik atzera, muturra, belauna, gorputza eta esplenioa dira gorputz kailukararen atalak eta odoleztatzea aurreko eta atzeko garun-arterietatik jasotzen du.

Jakina da garuneko zenbait funtzio hemisferio batean eta ez bestean kokatzen direla. Izatez, horren arabera izendatzen ditugu hemisferio dominatzailea eta ez-dominatzailea. Funtzio horietako aipagarrienak lengoaia (hemisferio dominatzailean) eta asoziazio-kortex parietalaren funtzioak (hemisferio ez-dominatzailean) ditugu.

Gorputz kailukarari esker, hemisferio batean sortzen diren estimuluak kontrako hemisferiora hel daitezke, dela informazioaren transmisioa burutzeko, dela hemisferio bien aldibereko estimulazioa koordinatua izan dadin. Gorputz kailukara lesionatzen denean, hemisferio bien parte-hartzea beharrezko duten funtzioen galera gertatzen da.

Sintoma adierazgarrienak ezker eskuaren agrafia, ukimen-anomia eta apraxia ideomotorra dira. Idazteko estimulua lengoaiaren area motorrean sortzen da, ezker hemisferioan. Eskuin eskuarekin idazteko, estimulua hemisferio bereko area motorrera heltzen da asoziazio-zuntzen bitartez.

Pertsonak ezingo du, ordea, ezkerreko eskuarekin idatzi, informazioa ezingo baita kontrako hemisferioko (eskuineko) area motorrera iritsi. Ezker eskuaren ukimen-anomia ezker eskuarekin ukitutako objektu bat izendatzeko gaitasunik eza da, eskuin hemisferioko lobulu parietalean jasotzen den estimulu sentsoriala ezin delako ezker hemisferioko lengoaiaren areara heldu. Pazienteak, ordea, badaki ukitzen ari den objektua zein den eta gai da hura erabiltzeko, baina ezin du izendatu. Ezkerraldeko apraxia ideomotorra ezker gorputz-adarrekin keinu bidez ekintzak interpretatzeko gaitasunik eza da eta funtzio hori ere ezker hemisferioan kokatzen delako gertatzen da.

1.3. SAILKAPEN TOPOGRAFIKOA. BUXATUTAKO HODIAREN ARABERA

1.3.1. Iktus hemisferikoak

BARNEKO KAROTIDA ARTERIA

Barneko karotida arteriaren buxadura akutuak, konpentsaziorik ezean, odoleztatzerik gabe uzten du kaltetutako aldeko aurreko zirkulazioaren zatirik handiena eta koadro kliniko larrien erantzule izaten da. Eragiten dituen sintoma eta zeinuak erdiko garun-arteriaren (EGA) oklusio proximalean azalduko direnen antzekoak dira (ikusi aurrerago); izan ere, aurreko garun-arteriaren (AuGA) eremuak aurreko arteria komunikatzailetik (AuKA) jasotzen du odola eta atzeko garun-arteriaren (AtzGA) eremua zirkulazio bertebrobasilarretik hornitzen da.

Dena den, barneko karotidaren oklusio edo estenosi kritikoaren aurkezpen klinikoa oso aldakorra izan daiteke pertsona batetik bestera. Izan ere, oklusioa akutua ez denean, hau da, progresiboki estutzen joan den estenosi baten itxiera denean, garunak denbora izan du egoera horretara egokitzeko, bide alternatiboak erabiliz (anastomosiak) eta kolateral deritzen hodi berriak garatuz.

Iktusaren mekanismoak zenbait izan daitezke:

- Barneko karotidaren erabateko itxiera gertatzen bada, garatu diren kolateralen arabera, sintomak arinagoak edo larriagoak izango dira. Egoera oso kronikoa denean, fluxuan ez da aldaketa askorik gertatuko, dagoeneko bide alternatiboetatik baitzebilen.
- Arteria-arteria enbolia bat gerta daiteke estenosia duen ataletik ateroma-plaka zati bat edo tronbo puska bat askatu eta distalagoa den hodi bat buxatzen badu (EGA, AGA, aurreko koroide-arteria edo arteria oftalmikoa).
- Mekanismoa hemodinamikoa izan daiteke, hipoperfusioak eraginda, dagoeneko erreserbak agortuta dituen arteria-sistema baten eskaria handitzean

(esfortzu fisiko batekin, sukarrarekin, anemiarekin…) edo emaria murriztean (presio arteriala jaistean…).

Atal honetan arteria oftalmikoa eta aurreko koroide-arteriaren oklusioak eragiten dituzten sindrome klinikoak aztertuko ditugu. Biak ala biak barneko karotidaren adarrak dira, EGA eta AGAn bifurkatu aurretik sortzen direnak. Azken horiek biak aztertzeko, atal bana dago aurrerago.

ARTERIA OFTALMIKOA (AO)

Erretinaren erdiko arteria arteria oftalmikoaren lehenengo adarra da eta nerbio optikoari darraio bere azpiko paretari itsatsita. Begi-globotik 15 mm-ra nerbio optikoan sartzen da arteria eta haren erdi-erditik jarraitzen du bidea erretinaraino. Papila optikoaren mailan, erretinaren barneko bi herenak odoleztatuko dituzten adarrak ematen ditu (1.4. irudia).

Erretinaren erdiko arteriaren buxadurak erretinaren infartua eragiten du, bat-bateko begi bakarreko ikusmen-galera gertatuz (beltz ikusten du pazienteak). Ikusmen-galera partziala izan daiteke erretinako adarren bat bakarrik buxatzen denean, baina ohikoagoa da erretinaren erdiko arteria bera buxatzea. Begi-hondoari begiratzean, erretina zurbil ikusten da eta makulan «gerezi-gorri orbana» deritzona ikusten da (makulak geruza koriokapilarretik jasotzen du odoleztatzea, ez arteria oftalmikotik; gainerako erretina zurbiltzean, makulak berez duen kolore gorria nabarmendu egiten da).

Jatorria enbolikoa izaten da kasu gehienetan. Enbolia, barneko karotidaren edo arteria oftalmikoaren ateroesklerosiaren ondorio izan daiteke edo bihotzean sortua. Dena den, hipoperfusioagatik ere gerta daiteke erretinaren erdiko arteriaren infartua.

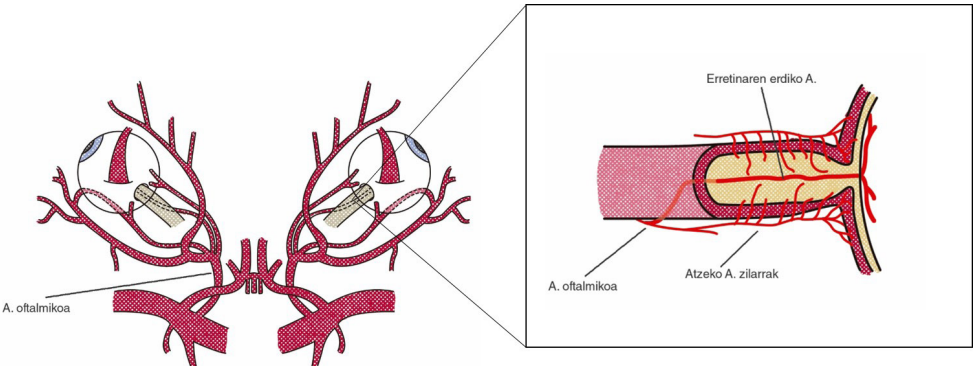

1.4. irudia. Ezkerreko irudian ikus daitekeenez, arteria oftalmikoa barneko karotida arteriaren adarra da, haren bifurkazioaren aurretik irteten dena. Eskuinean, arteria oftalmikoaren adarrak ikusten dira, haren adar nagusia erretinaren erdiko arteria izanik, nerbio optikoaren erditik doana.

AURREKO KOROIDE-ARTERIA (AKOA)

Barneko karotidaren garezur barneko atalaren adarra da, arteria oftalmikoaren irteeraren eta karotidaren bifurkazioaren artean sortzen dena. Arteriaren ezaugarriengatik adar kortikalen antzekoagoa den arren, garun-hemisferioen sakonerantz jotzen du barneko kapsularen atzeko besoa, *globus pallidus*-aren atal mediala, hipokanpoaren *uncus*a, ikusmen-traktuaren atzeko zatia, nukleo kaudatuaren buztana, koroide-plexuaren alboko aldea, talamoaren atze-goialdea, pedunkulu zerebralaren aurreko zatia eta alboko gorputz genikulatua odoleztatuz (1.5. irudia).

Aurreko koroide-arteriaren eremuko iktusak aldakortasun kliniko handia du. Asaldura sentsitibo hutsa eragin dezake, sentsitibo-motorra, egoera seudobulbarra deritzona, mutismo azinetikoa, etab. Datu bereizgarriena ikuseremuaren asaldura da (traktu optikoa edo/eta alboko gorputz genikulatuaren lesioak eragina), zeina hemianopsia homonimo, eskotoma homonimo, koadrantanopsia edo sektore-anopsia moduan aurkez daitekeen.

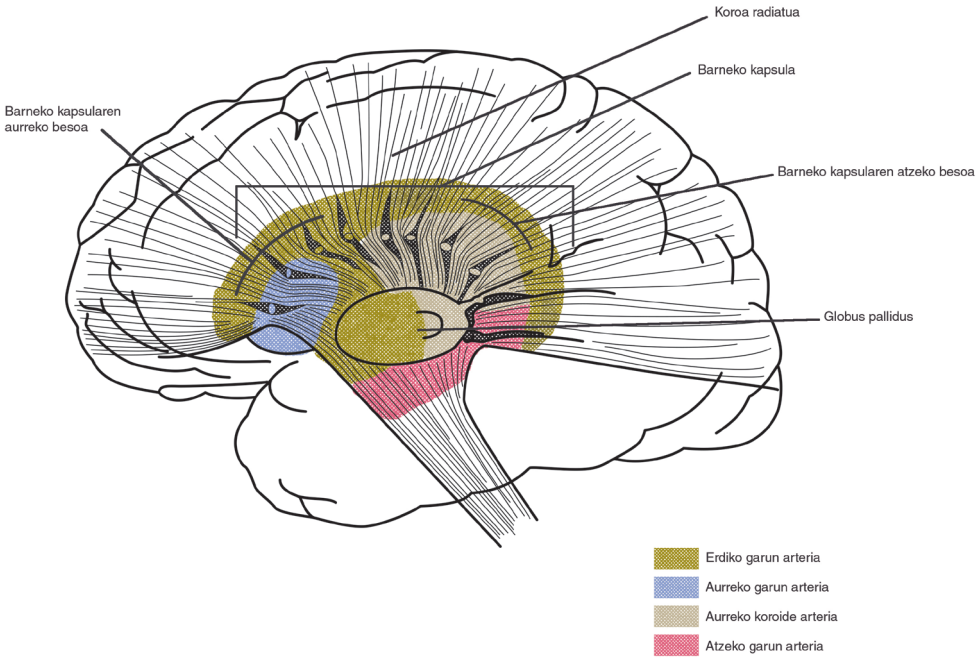

1.5. irudia. Garun-hemisferioen sakoneko eremua lau arteria ezberdinek odoleztatzen dute. Ikus daitekeenez, zenbait egitura hornitzen dira aurreko koroide-arteriatik eta horregatik da haren aurkezpen klinikoa bereziki anitza (hodi txikia dela kontuan izanik).

ERDIKO GARUN-ARTERIA (EGA)

Garuneko arteria handiena da eta iktus iskemikoetan maiztasun handienez kaltetzen dena.

Zati proximalenetik (M1 atala), adar zulatzaileak edo lentikuloestriatuak sortzen dira sakoneko egiturak odoleztatzeko: oinaldeko nukleoak, barneko kapsularen zatirik handiena, kanpoko kapsula eta koroa erradiatua (barneko kapsularen aurreko zein atzeko besoen azpieneko zatiak AGAk eta AKoAk odoleztatzen dituzte, hurrenez hurren). Adar zulatzaile hauek terminalak dira, hau da, anastomosirik gabeak.

EGAren enborra banatu egiten da aurrerago goiko (aurreko) eta beheko (atzeko) adarretan (M2 atala) eta horiek adarkatuz jarraitzen dute garunazalaren alboko aurpegiaren gehiengoa odoleztatuz (polo frontala eta polo okzipitala salbu) (M3 eta M4 atalak). Goiko adarkaduratik sortzen diren arteriak intsulara, lobulu frontalaren kanpoaldeko azalerara eta eremu perirrolandikora (kortex motor eta sentsitibo primarioak) heltzen dira. Beheko adarretik datozenak lobulu parietalaren kanpoaldeko kortexera eta lobulu tenporalera, polo tenporala barne (1.6. irudia).

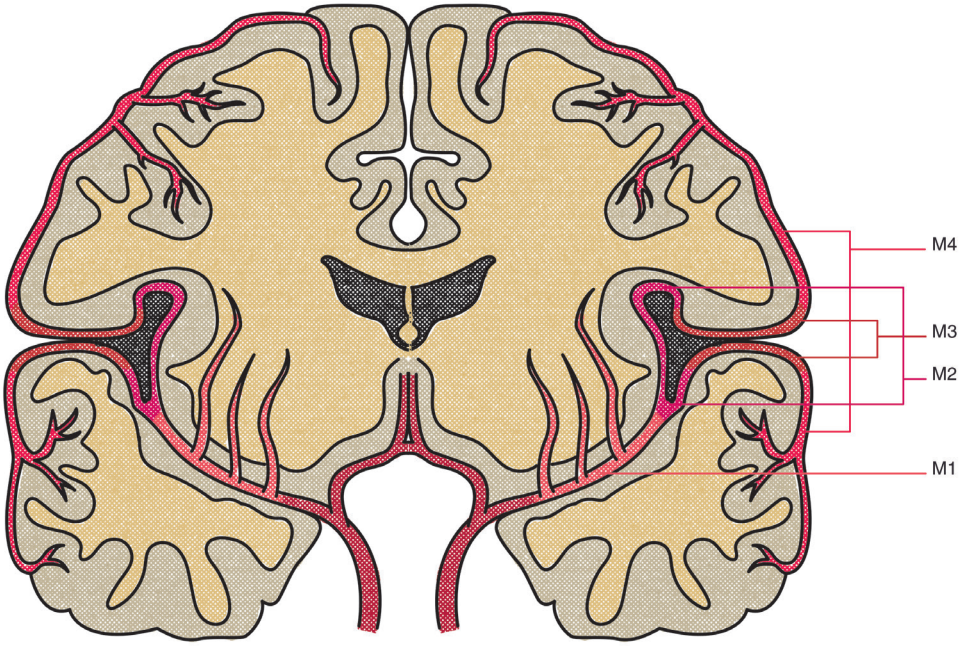

1.6. irudia. Erdiko garun-arteriaren atalak, M1 proximaletik M4 adar distaletara.

Oklusioa non kokatu, halakoak izango dira sintomak. Zenbat eta proximalago buxadura, orduan eta larriago (1.7. irudia).

– Enborraren atal proximalaren oklusioa: EGAren eremu osoaren iskemia eragiten du, sakonekoa zein kortikala. Kontrako aldeko hemiplegia, hemianestesia eta hemianopsia homonimoa eragingo ditu eta burua eta begirada lesioaren aldera egongo dira bideratuta (hemiplegiaren kontrako aldera). Kaltetutako hemisferioa dominatzailea bada, aurrekoaz gainera afasia globala izango da. Hemisferio ez-dominatzailearen kasuan, aldiz, anosognosia eta elkartutako zeinuak (asomatognosia, heminegligentzia, etab.). Gogoan izan hemianopsia kasu honetan erradiazio optikoen lesioaren ondorio dela, ez ikusmen-kortex primarioaren kalteagatik.

  Kasu gutxi batzuetan, EGAren infartu gaiztoa deritzon konplikazioa gerta daiteke. Halakoetan, lesio iskemikoari erantzunez sortzen den edemak garezur barneko presioa bortizki igotzen du, garun-herniazioa eragin eta bizia arrisku larrian jarriz. Tratamendu aukera bakarra kraniektomia deskonpresiboa egitea da, hau da, garezur zati bat erauztea presioa jaitsaraziz. Ohikoagoa da pertsona gazteetan, garun-atrofia gutxiago baitute.

– Goiko adarraren oklusioa (aurrekoa ere deitua): besoan eta aurpegian nabarmenagoa den indarraren eta sentikortasunaren asaldura eragiten du. Hemisferio dominatzailearen lesioetan afasia motorra (Broca-ren afasia) egongo da. Hankari dagokion eremu kortikala aurreko garun-arteriarena da eta eremu subkortikala, berriz, EGAren enborretik sortzen diren adar zulatzaileena. Horregatik kaltetzen da hanka enborraren oklusioetan, baina ez horrenbeste adar kortikalak ixtean. Kasu honetan ez dago ikuseremuaren asaldurarik.

– Beheko adarraren oklusioa (atzekoa ere deitua): hemiparesia eta hemihipoestesia ez dira ageri edo arinak dira, eremu errolandikoa ez delako kaltetzen. Ohikoa da, ordea, kontrako aldeko hemianopsia homonimoa edo koadrantanopsia. Hemisferio dominatzailearen kasuan, Wernike-ren afasia izango da.

– Adar zulatzaileen oklusioa: sakoneko egiturak kaltetuko dira, infartu estriato-kapsularrak deritzenak eraginez. Sindrome kliniko anitz ikus daitezkeen arren, sintoma egonkorrena (ia denek aurkezten dutena) kontrako aldeko hemiparesia da. Kasuen % 20 inguruk afasia edo heminegligentzia aurkez ditzakete. Oro har, afasia lesio kortikaletan baino arinagoa izaten da eta errekuperazio-pronostiko hobea izaten du.

Aipatu beharra dago hemiparesia dagoen kasu guztietan paresia faziala, disartria eta disfagia ere ager daitezkeela, aurpegiko eta orofaringeko muskuluen ahuleziaren adierazle.

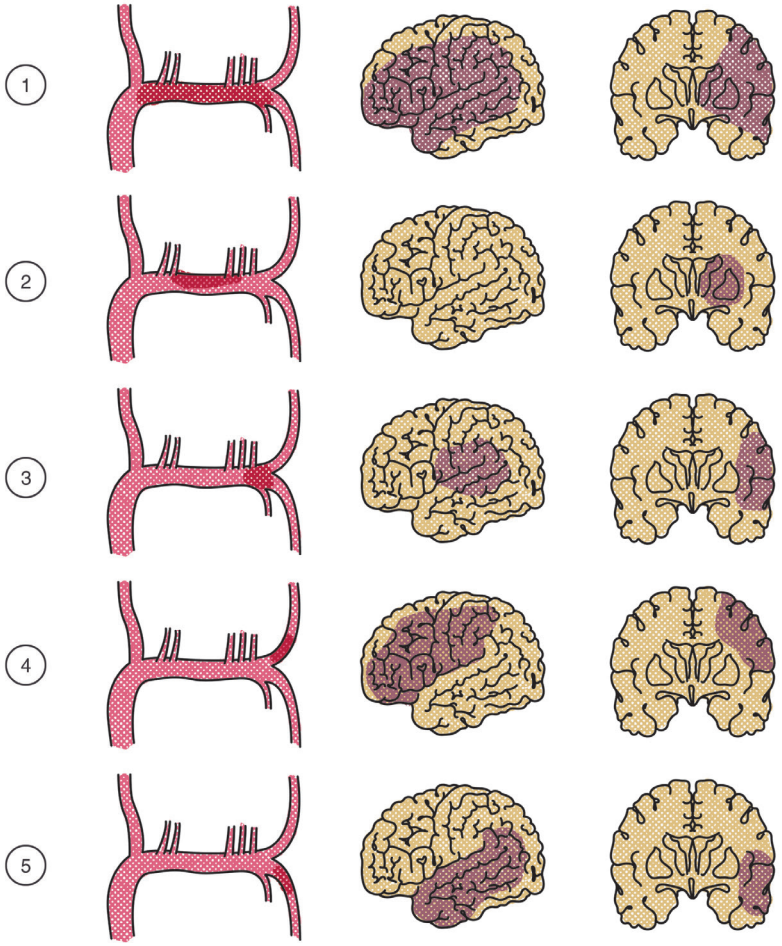

1.7. irudia. Erdiko garun-arteriaren infartuak, buxadura non kokatzen den arabera, garunazaletik eta ebaketa koronalean ikusita. 1) Enborraren buxadura: EGAren eremu osoaren iskemia, 2) enborraren buxadura partziala, adar zulatzaileen irteera estaliz: oinaldeko nukleoen eta barneko kapsularen iskemia, 3) enborraren buxadura distala: sakoneko eremua ez da kaltetzen, 4) EGAren aurreko/goiko M2 adarraren buxadura: lobulu frontala eta parietalaren azalaldeko infartua, 5) EGAren atzeko/beheko M2 adarraren buxadura: lobulu tenporal eta parietalaren iskemia.

AURREKO GARUN-ARTERIA (AGA)

Aurreko garun-arteria barneko karotidaren adarkaduratik sortzen den adar mediala da. Lehenengo segmentuak (A1) erdirantz egiten du, aurreko arteria komunikatzailearekin bat eginez. Horrek AGA biak komunikatzen ditu, sistema karotideo biak, alajaina. A2 segmentuak kranealki egiten du aurrera hemisferio arteko zisuran zehar, gorputz kailukararen inguruan biratu eta noranzko kaudala hartuz (A3). A3 segmentutik adarrak sortzen dira lobulu frontala eta parietalaren atal mediala, zingulua eta gorputz kailukara odoleztatzeko. AGAk ere badauzka adar zulatzaileak, A1 segmentutik edo aurreko komunikatzailetik sortuak. Aipagarriena Heubner-en arteria errekurrentea da, kaudatuaren buruaren, putamentaren eta *globus pallidus*-aren aurreko atala eta barneko kapsularen aurreko besoaren beheko zatia odoleztatzen dituena, usaimen-eremuaz gainera.

AGAren iktusak iktus iskemiko guztien % 0,6-3 besterik ez dira eta gehienak enbolikoak dira. Basoespasmoaren ondorio ere izaten dira, araknoidepeko hemorragiaren konplikazio moduan askotan.

Buxadura arteria komunikatzailea baino proximalago gertatzen bada (A1 segmentuan), fluxua arteria komunikatzailean zehar heltzen da alde bietako A2 segmentuetara, infarturik sortu gabe. Ez da arraroa alderen bateko A1 segmentua hipoplasikoa izatea edo segmentu horren agenesia izatea. Halakoetan, normala den A1 segmentuaren oklusioa gertatzen bada, bi AGAk geratzen dira fluxurik gabe, infartu bilaterala eraginez.

- AGAren buxadurak zirkunboluzio parazentrala kaltetzen du eta kontrako aldeko hankaren indar-galera eta sentikortasun-galera eragiten ditu, batez ere distala (atal proximala EGAren eremutik gertuago dago eta adar kolateralak hel dakizkioke). Aurpegiko eta besoko ahultasuna badago, adar zulatzaileen eremuko lesioagatik izaten da (barneko kapsularen aurreko besoa eta belauna). Sentikortasunaren asaldura aldakorra da, lobulu parietalaren aurpegi medialaren odoleztatzea AGAk edo AtzGAk egiten duen (aldakortasun anatomiko handia dago).
- Ohikoak ez diren arren, oso bereizgarriak dira gorputz kailukararen deskonexio-zeinuak, kapituluaren hasieran aipatu bezala.
- Nukleo kaudatuaren infartuak kontrako aldeko gorputz-adarren bradizinesia eta trakestasuna eragin ditzake, indar-galerarekin nahas daitezkeenak. Bradizinesia mugimenduak era koordinatuan eta arin egiteko gaitasunik eza da eta tipikoki Parkinsonen gaixotasunean ikusten da.
- Eremu prefrontalaren infartuetan bereizgarria da iniziatiba-falta. Mutismo azinetikoa deritzon egoeran, espontaneoki mugitzeko edo hitz egiteko iniziatiba galtzen du pertsonak, baina, kasu larrietan salbu (abulia), galderei eta aginduei erantzuteko gai dira. Beraz, ez da afasiarekin nahasi behar.

– AGAren lesio bilateralek ibileraren apraxia eta gernu-inkontinentzia eragiten dituzte. Liberatu egiten dira atzipen- eta xurgatze-erreflexuak eta zurruntasun paratonikoa ere ikus daiteke, area motor osagarrien lesioa dela-eta.

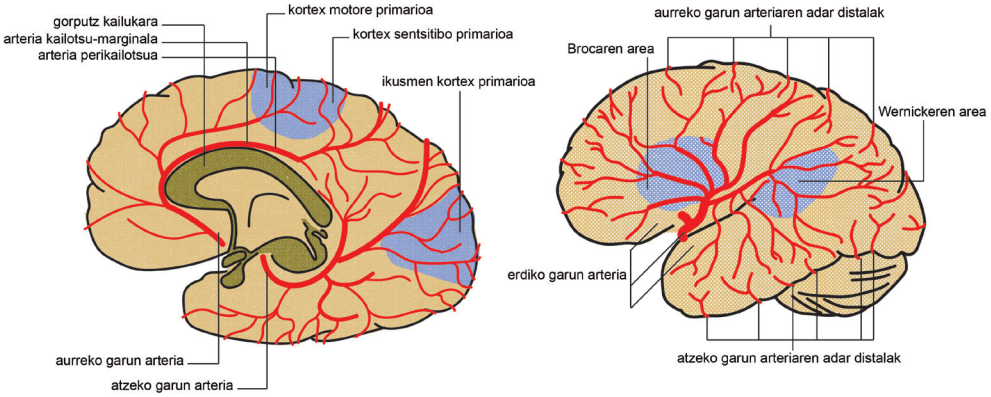

1.8. irudia. Aurreko eta atzeko garun-arteriak eta haien adar hemisferikoak.

ATZEKO GARUN-ARTERIA (ATZGA)

Atzeko garun-arteriak, eskuinekoa eta ezkerrekoa, arteria basilarraren bifurkaziotik sortzen dira eta, hortaz, atzeko zirkulazioaren zati dira. Dena den, kasuen % 20an AtzGA (alde batekoa bakarrik zein bidak) atzeko arteria komunikatzailetik sortzen da, haren jarraipena bailitzan. Halakoetan, AtzGA aurreko zirkulazioaren zati da. Atal proximala (P1) arteria basilarraren bifurkazioa eta atzeko arteria komunikatzailea batzen dituena da eta bertatik jaiotzen dira sakoneko adarrak edo adar zulatzaileak (paramedianoak, tuberotalamikoak eta talamogenikulatuak), mesentzefaloa eta talamoa odoleztatzen dituztenak. Atal horretan sortzen da, era berean, atzeko koroide-arteria, zeinak alboko bentrikuluko koroide-plexura, alboko gorputz genikulatura, hipokanpora eta lobulu tenporalaren atal medialera daraman odoleztatzea. Arteria komunikatzailetik haratago dagoen eremutik (P2) adar kortikalak sortzen dira, lobulu tenporalaren beheko eta erdiko aurpegia, lobulu okzipitala eta lobulu parietalaren erdiko aurpegira doazenak.

AtzGAren oklusioak sindrome kliniko ezberdin anitz eragin ditzake.

– Mesentzefaloaren infartua:

  • Infartu paramediano errostrala: P1 ataletik sortzen diren adar zulatzaileen oklusioaren ondorioz gertatzen da. Asaldura okulomotorrak eta pupilarrak gertatzen dira. Begien mugimendu bertikalen kaltea mesentzefaloaren lesioen bereizgarri da.

- Infartu anterolaterala: P2-tik sortzen diren adar pedunkularren oklusioak, garuneko pedunkulua lesionatuz, kontrako aldeko hemiparesia isolatua edo hemiparesia eta ataxia eragin ditzake.

– Talamoaren infartua: talamoa egitura txikia da, baina funtzio asko biltzen dituena, eta haren lesio iskemikoek sintoma eta zeinu ugari eta aldakorrak eragin ditzakete (sentsitiboak, motor estrapiramidalak, kognitiboak, ikusmen-asaldurak, etab.). Ez ditugu testu honetan sakonduko. Bakar bat aipatuko dugu, duen balio lokalizatzailea handia delako: kontrako aldeko hemigorputz osoaren asaldura sentsitibo hutsa, zeinak aurpegiari, besoari, enborrari eta hankari eragiten dien. Klasikoki sindrome talamikoa esaten zaionaren zati da (sintoma estrapiramidalekin batera —korea, dardara…—).

– Infartu kortikala edo hemisferikoa: lobulu okzipitala, lobulu tenporalaren atzeko zatia eta lobulu parietalaren atal mediala hartzen ditu. Sintoma ohikoena kontrako aldeko hemianopsia homonimoa da. Ager daitezkeen beste sintoma eta zeinu batzuk ikusmen-haluzinazioak, ikusmen-agnosia, prosopagnosia (aurpegiak ezagutzeko gaitasunik eza) eta koloreak izendatzeko (hemisferio dominatzailean) edo ezagutzeko (hemisferio ez-dominatzailean) gaitasunik eza izan daitezke. Ohikoa ez den arren, afasia sentsitibo transkortikala ere ager daiteke. Hipokanpoa kaltetzen bada, memoria anterogradoa nabarmen asaldatu daiteke, iraganeko oroitzapenak mantenduz.

– Infartu okzipital bilaterala: zeinu adierazgarriena itsutasun kortikala da. Zenbaitetan pazienta ez da ohartzen ikusten ez duela eta ez du bere itsutasuna onartzen. Honi ikusmen anosognosia edo Anton-en sindromea deritzo. Infartu okzipital bilateraletan amnesia larria ere izaten dute eta bestelako defizit kognitiboak ere gehitu daitezke. Odolbilduak arteria basilarraren zati distalena buxatzean gertatzen da (arteria basilarraren top-a bezala ezagutua), AtzGA biak kaltetuz.

1.3.2. Iktus bertebrobasilarra

Sistema bertebrobasilarra orno-arterien (OA) segmentu distalek eta horiek elkartzean sortzen den arteria basilarrak (AB) osatzen dute eta garun-enborraren eta zerebeloaren odoleztatze-iturri nagusia dira. Garun-enborrean egitura anatomiko eta funtzional ugari kokatzen dira eta odoleztatzean adar arterial txiki askok hartzen dute parte. Hori dela-eta, eremu honetako iktusek askotariko aurkezpen klinikoak izan ditzakete. Makina bat sindrome kliniko deskribatu da, haietako askok izen propioa ere badute, baina garrantzitsuenak edo esanguratsuenak bakarrik aztertuko ditugu. Dena den, badaude zenbait zeinu eta sintoma lesioa sistema bertebrobasilarrean kokatzen lagunduko digutenak, garun-enborrarenak edo zerebeloarenak diren funtzio espezifikoen asaldura adierazten baitute.

- Ataxia: zerebeloaren edo haren aferentzia edo eferentzien lesioa adierazten du, sintomen alde berekoa normalean.
- Bertigoa: nukleo bestibularren edo haien konexio-zuntzen lesioaren ondorio izaten da (jatorria zentrala denean).
- Asaldura okulomotorrak: nerbio okulomotorren paralisi isolatuak zein konbinatuak edo begiradaren konjokazioan asaldurak (oftalmoplegia internuklearra, etab.), nukleo okulomotorren edo faszikulu longitudinal medialaren lesioetan ikusten dira.
- Nistagmoa: zuntz bestibulo-okularrak lesionatzen direnean agertzen da eta bertigo posizionaletan ikus daitekeenaren aldean ezberdina da.
- Bikote kranialen asaldura: batez ere zenbait aldi berean gertatzen direnean, lesioa garun-enborrean besterik ezin da egon. Gainera kokapen zehatza asmatzen lagun dezakete.

ORNO-ARTERIA

Orno-arteria (OA) lau segmentuk osatzen dute, subklabiaren adarkadura moduan jaiotzen denetik (V1), duramater barneko atalera (V4). V4 segmentu biak arteria basilarra osatzeko elkartzen dira. OAren adar nagusia atze-beheko zerebelo-arteria da (ingleseko bere laburduragatik PICA bezala ezagutzen dena). OAen elkartze-puntua baino 1-2 cm lehenago sortzen da, erraboila inguratu eta bere alboko aldea odoleztatzen du (beheko oliba, zuntz espinotalamikoak, zuntz espinozerebelosoak, trigeminoaren nukleoa, nukleo bakartia, nukleo anbiguoa, beheranzko zuntz sinpatikoak, beheko zerebelo pedunkulua, nukleo bestibularrak eta gracillis eta cuneatus faszikuluak). Zisterna nagusitik laugarren bentrikuluko koroide-plexua odoleztatzen du eta jarraian banatu egiten da adar bitan. Adar medialak zerebeloko bermisaren beheko zatia odoleztatzen du eta adar lateralak zerebelo-hemisferioen atzeko eta beheko zatia. Atzeko arteria espinala PICAtik edo OAtik irten daiteke eta orno-muin zerbikalaren atzeko atala odoleztatzen du. V4 segmentuaren bukaeran, adar txikiago bat sortzen da aurreko alderantz, beste aldekoarekin elkartu eta aurreko arteria espinala osatuz. Orno-muinaren atal bentrala odoleztatzen du eremu zerbikalean.

Arteria eta adar hauen oklusioek jarraian aurkezten diren sindromeak eragingo dituzte:

- **Wallemberg-en sindromea edo erraboil lateralaren sindromea:** OA edo PICA arteria buxatzean gertatzen da. Honako ezaugarri hauek dauzka:
  - Bertigoa, gorako eta goitikekin batera, nukleo bestibularren lesioagatik.
  - Disartria, disfagia eta disfonia, nukleo anbiguoaren lesioagatik (IX eta X bikote kranialen atal motorra darama).

- Diplopia edo oszilopsia (gauzak mugitzen diren sentsazioa), traktu bestibulo-okularren lesioagatik.
- Alde bereko aurpegiko hipoestesia, trigeminoaren nukleo espinalaren lesioagatik.
- Kontrako aldeko gorputz-adarren hipoestesia, traktu espinotalamikoaren lesioagatik.
- Alde bereko Horner-en sindromea (ptosia eta miosia), beheranzko zuntz sinpatikoen lesioagatik.
- Alde bereko ataxia zerebelosoa, beheko zerebelo-pedunkuluaren eta zerebeloaren beraren lesioagatik.
- Zotina ager daiteke, askotan egun batzuk igarotakoan, bagoaren nukleo dortsalaren, traktu bakartiaren eta arnas nukleoen lesioagatik.

– **Erraboil medialaren sindromea:** aurreko arteria espinalaren oklusioak eragiten du, baita OArenak ere. Honako sintoma eta zeinu hauek dauzka:
  - Mihiaren alde bereko paresia (eta denbora igaro ahala, mihiaren erdi horren amiotrofia eta faszikulazioak), XII bikote kranialaren nukleoaren lesioagatik. Mihia lesioaren aldera desbideratzen da.
  - Kontrako aldeko hemiplegia, aurpegia errespetatuz, erraboileko piramideen lesioagatik (traktu kortikoespinala).
  - Kontrako aldeko ataxia sentsitiboa, lemnisko medialaren lesioagatik.

ARTERIA BASILARRA

Arteria basilarra (AB) zubia edo protuberantziaren alde bentralean kokatzen da, zubi aurreko zisternan. Bertatik jaiotzen den lehenengo adar garrantzitsua, heren proximalean, aurre-beheko zerebelo-arteria da (AICA ingelesez). Atzerantz jotzen du erdiko zerebelo pedunkulua, protuberantziaren zati bat eta laugarren bentrikuluko koroide-plexua odoleztatuz. Bere adarra da labirintoko arteria ere, barneko belarria odoleztatzen duena. Hurrengo zentimetroetan arteria basilarrak hainbat arteria zulatzaile ematen ditu protuberantzia odoleztatzeko (paramedianoak, zirkunferentzial laburrak eta zirkunferentzial luzeak). Adar distal nagusiena goiko zerebelo arteria (SCA) da, adar medial eta lateral bana ematen dituena. Zerebeloaren nukleoak eta zerebelo hemisferioen goiko azalera odoleztatzen dituzte, baita mesentzefaloaren beheko zatia ere. Arteria basilarraren puntu distalenari ABaren top-a deritzo. Bertatik atzeko garun-arteria biak irteten dira, arestian aipatu bezala.

Sindrome kliniko nagusiak aipatzearren:

– **Arteria basilarraren top-a:** mesentzefaloaren, talamoaren, lobulu okzipitalen eta lobulu tenporal medialen infartu bilaterala eragiten du (1.9. irudia). Honakoak izango ditu:

- Ikuseremuaren asaldura edo itsutasun kortikala.
- Begirada bertikalaren paralisia.
- Portaera-arazoak eta haluzinazioak (talamoaren eta goranzko sustantzia erretikularraren lesioagatik).
- Kontzientzia-mailaren jaitsiera (mesentzefalo errostraleko sustantzia erretikular aktibatzailearen lesioagatik).
- Disartria eta ataxia zerebelosoak.
- Defizit motorrik ez edo arina.

Birkanalizazioa erdietsi ezean, koma sakona eta heriotzara egingo du halabeharrez.

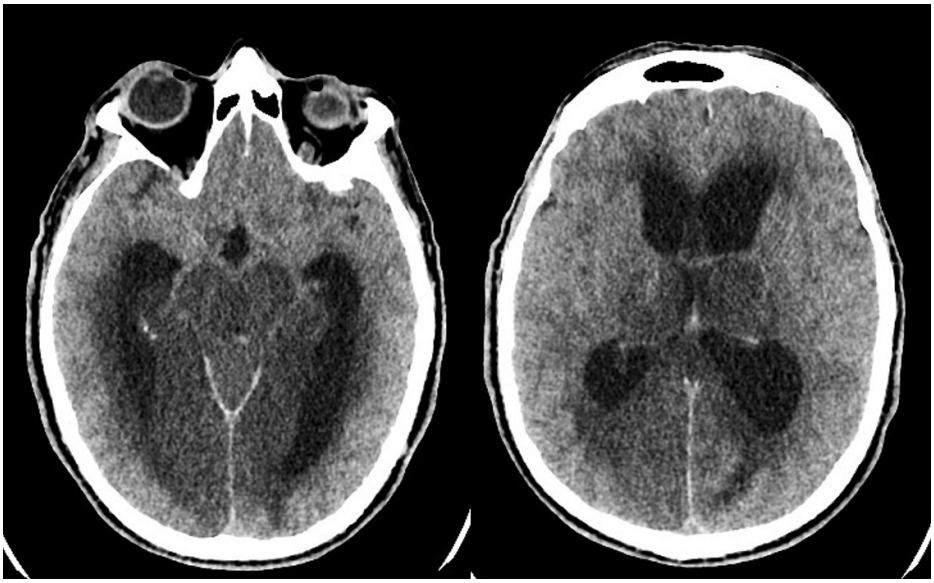

1.9. irudia. Arteria basilarraren buxadurak eragindako infartua garuneko OTAn, ebaketa axialean (iskemia ehun normala baino ilunago ikusten da). Mesentzefaloa, talamoa lobulu okzipital mediala eta lobulu tenporal mediala bilateralki daude kaltetuta.

– **Locked-in edo gatibuaren sindromea:** arteria basilarraren oklusio proximaletan gertatzen da, protuberantziaren oinaldeko infartu bilaterala eraginez. Mugimendu boluntario oro burutzeko gaitasuna galtzen da, begien mugimendu bertikalak eta betazalen kliskatzea salbu (kuadriplegia, begien mugimendu horizontalen paralisia, anartria eta disfagia). Kontzientziaren maila eta edukia normalak dira eta ulermena mantenduta dago, baina itxura koman dagoen pertsona batena da, begiak zabalik daudelako izan ezik.

– **SCA eta AICAren tronbosia:** biak ala biak adar zirkunferentzial luzeak dira eta, zerebelora heldu aurretik, protuberantzia inguratu eta odoleztatzen dute haren zati dortsal eta lateralean. Alde bereko sindrome zerebelosoa (ataxia, disartria, etab.) eta kontrako aldeko anestesia (traktu espinotalamikoaren lesioagatik) eragiten dituzte. AICAren kasuan, gainera, VII eta VIII bikote kranialak ere kaltetu daitezke alde berean.

1.3.3. Infartu lakunarrak

Iktus iskemikoen % 25 inguru infartu lakunarrak dira. Arteria zulatzaile bakar baten oklusioaren ondorio dira, diametroz 15 mm baino txikiagoak diren lesio iskemikoak eraginez (etiopatogenia sakonago azalduko da aurrerago). Arteria zulatzaileek hemisferioen sakoneko aldea (oinaldeko nukleoak, barneko kapsula eta talamoa) eta garun-enborreko protuberantzia eta mesentzefaloaren erdiko lerroa odoleztatzen dituzte. Sindrome lakunarrak deritzenak eragiten dituzte:

– hemiparesia hutsa
– sindrome hemisentsitibo hutsa
– sindrome sentsitibo-motorra
– disartria-esku traketsa
– hemiparesia ataxikoa

Aipatzekoa da sindrome lakunarretan ez dagoela garun-kortexaren asaldura adieraz lezakeen sintoma edo zeinurik (lengoaia, ikuseremua…). Azter ditzagun banan bana.

– **Hemiparesia hutsa:** ohikoena da. Kontrako aldeko indar-galera dago (erabatekoa edo partziala) kaltetu daitezkeen eremuetako bitan gutxienez: aurpegia, besoa eta hanka. Lesioa koroa erradiatuan, barneko kapsularen atzeko besoan, protuberantzian edo erraboileko piramidean egon daiteke.
– **Sindrome hemisentsitibo hutsa:** sentikortasunaren asaldura dago (hipoestesia, anestesia, parestesiak edo disestesiak) lesioaren kontrako aldeko gorputz-ataletako bitan gutxienez (aurpegia, besoa eta hanka). Kasurik bereizgarriena hemigorputz osoari eragiten diona da, goitik beherako lerro zuzen batek gorputza erdibituko balu bezala deskribatu ohi dena (aurpegia, buru-azala, sudurra, mingaina, enborra, genitalak… zeharkatzen ditu). Lesioa talamoaren atzeko aldean kokatu ohi da. Zenbaitetan mina agertzen da, disestesia mingarriak, kaltetutako hemigorputzean. Hasieratik gerta daiteke edo egun batzuk pasatakoan hasi eta kroniko bihur daiteke egoera. Dejerine-Roussy-ren sindromea esaten zaio honi.
– **Sindrome sentsitibo-motorra:** indarraren eta sentikortasunaren asaldura dago lesioaren kontrako aldeko gorputz-ataletako bitan gutxienez (aurpegia, besoa eta hanka). Barneko kapsula eta talamoa hartzen dituzten lesioetan ikusi ohi da. Aurkezpen mota hau duten egoeretako asko azkenean ez dira infartu lakunarrak izaten (iktus kortikalak, odoljario txikiak, tumoreak…).

– **Disartria-esku traketsa:** hitzak dioen bezala, sintomarik nabarmenenak ahoskatzeko zailtasuna eta kontrako aldeko eskuaren trebetasun-galera dira, zehaztasuneko mugimenduak egiteko ezintasuna (botoiak lotu, orrialdeak pasa…). Dena den, askotan etortzen dira beste sintoma edo zeinu batzuek lagunduta: paresia faziala, disfagia eta nolabaiteko indar-galera beso edo hankan ere. Ez dago, ordea, sentikortasunaren asaldurarik. Barneko kapsularen aurreko besoan aurkitu ohi da lesioa, nahiz eta egon litekeen protuberantzian edo koroa erradiatuan ere.

– **Hemiparesia ataxikoa:** zuntz piramidalen eta zerebelosoen kaltearen ondorioz agertzen da. Ohikoena indar-galerak bereziki kontrako aldeko hankari eragitea da, aurpegia eta besoa nolabait errespetatuz, lesioaren alde bereko beso zein hankaren ataxiarekin batera (azterketa fisikoan dismetria bezala ikusia). Ibilkera ere, noski, ataxikoa izaten da. Lesioa protuberantziaren oinaldean edo barneko kapsularen atzeko besoan egon ohi da.

1.4. SAILKAPEN KLINIKOA. SINDROME KLINIKOAREN ARABERA

Irizpide kliniko sinpleak baliatuz, Oxfordshire Community Stroke Project deritzonak lau sindrome kliniko bereizten ditu iktus iskemikoen artean. Une akutuan du erabilera handiena, lesioaren hedadura, mekanismo etiopatogeniko litekeena, pronostiko zehatzena eta neurri terapeutiko egokiena identifikatzeko.

– **Aurreko zirkulazioko erabateko infartua** (Total Anterior Circulation Infarct edo TACI):

  Pazienteak ondorengo guztiak aurkezten dituenean:

  - Lesio kortikalaren adierazle den zeinuren bat: afasia, disfasia, diskalkulia, asaldura ikus-espaziala, asomatognosia…
  - Hemianopsia homonimoa.
  - Indar- edo sentikortasun-galera kontrako aldeko gorputz-adarretan.

  Kontzientzia-mailaren jaitsiera dagoenean, funtzio kortikalen eta ikusmenaren asaldura daudela onartzen da. Indarra gorputz-adarren erortzeko eran asimetriak bilatuz antzemango da (aztertzaileak pazientearen beso edo hankak pasiboki altxatzean, azkarrago eroriko da paresia duen gorputz-adarra).

  Iktusen % 15 halakoak dira eta gehienetan enbolia baten ondorio izaten dira. Pronostikoa txarra da, fase akutuko hilkortasun-tasa handia izaten baita. Bestalde, errepikatzeko arriskua baxua izaten da bizirauten dutenen artean.

– **Aurreko zirkulazioko infartu partziala** (Parcial Aterior Circulation Infarct edo PACI):

Ondorengo irizpideetako bat betetzen denean:

- TACIaren irizpideetako bi.
- Soilik lesio kortikalaren adierazle den zeinuren bat: afasia, disfasia, diskalkulia, asaldura ikus-espaziala…
- Indar- edo sentikortasun-galera mugatua, gorputz-adar bakarrari eragiten diona (LACIarena baino mugatuagoa den defizita; ikus aurrerago).

Mota ohikoena da (% 35) eta enbolia zein tronbosiaren ondorio izan ohi dira. Bizi-pronostikoa ona izaten da, baina errepikatzeko joera handiagoa da.

– **Infartu lakunarra** (LACunar Infarct edo LACI):

Ondorengo sindrome tipikoetako bat aurkezten duenean pazienteak:

- Sindrome motor hutsa, gorputzaren alde bereko hiru eremutik biri eragiten diona (aurpegia, goiko gorputz-adarra, beheko gorputz-adarra).
- Sindrome sentsitibo hutsa, gorputzaren alde bereko hiru eremutik biri eragiten diona.
- Sindrome sentsitibo-motorra, gorputzaren alde bereko hiru eremutik biri eragiten diona.
- Alde bereko hemiparesia eta ataxia.
- Disartria-esku traketsa sindromea.
- Mugimendu anormal fokal eta akutuak (hemibalismoa, korea, etab.).

Garuneko infartuen % 25 dira. Errekuperaziorako pronostiko ona izaten da, baina epe luzera ez dira hain onberak, garuneko hodi txikien patologiaren adierazle baitira.

Lakunarrak ez diren infartuak ere aurkez daitezke sindrome lakunar moduan, adar kortikal txikien buxaduretan, kasu. Eskala kliniko honetan LACI bezala sailkatuko litzateke, gerora, lesioaren benetako kokapena ikusitakoan, iktus lakunar bat denik ezin esan daitekeen arren.

– **Atzeko zirkulazioko infartua** (POsterior Circulation Infarct edo POCI):

Ondorengo irizpideetako bat gutxienez betetzen denean:

- Alde bereko bikote kranialen paralisia gehi kontrako aldeko asaldura motor edo sentsitiboa.
- Bi aldeko asaldura motor edo/eta sentsitiboa.
- Begien mugimendu konjokatuen asaldura.
- Zerebeloaren asaldura (alde bereko beheranzko zuntzak kaltetu gabe, hori ataxia-hemiparesia sindrome lakunarra bailitzateke).
- Hemianopsia homonimo isolatua.

Iktusen % 25 dira eta PACIen kasuan bezala, berehalako pronostikoa ona da, baina errepikatzeko joera handia. Tronbosi arterialaren zein enbolien ondorio izaten dira.

IDEIA NAGUSIAK

- Azterketa fisikoaren bidez, garuneko zein hodiren eskualdea kaltetu den susma daiteke. Dena den, defizit neurologiko guztiek ez dute kaltea kokatzeko ahalmen bera. Bide piramidala hainbat puntutan kaltetu daiteke; lengoaia, aldiz, garun-hemisferio dominatzailearen lesioetan bakarrik ikusten da.
- Amaurosis fugax errepikakorra barneko karotida arteriaren estenosiaren ondorio izan daiteke.
- Erdiko garun-arteriaren infartuak dira ohikoenak. Aurkezpen klinikoa eta pronostikoa nabarmen aldatzen dira buxatutako atalaren arabera (enborra, adar distalak) eta sakoneko adarrak errespetatzen diren.
- Aurreko garun-arteriaren iktus gehienak kardioenbolikoak dira, iktus kardioenboliko gehienek erdiko garun-arteria kaltetzen duten arren.
- Atzeko zirkulazioko iktusek aurkezpen kliniko mordoa izan ditzakete. Garun-enborreko infartuen bereizgarri dira bikote kranialen asaldurak. Konorte-maila ere asaldatu dezakete eta koma edo locked-in bezalako sindrome larriak eragin, arteria basilarraren buxadura gertatzen denetan.
- Sindrome lakunar klasikoak hauek dira: hemiparesia hutsa, sindrome hemisentsitibo hutsa, sindrome sentsitibo-motorra, disartria-esku traketsa eta hemiparesia ataxikoa.

BIBLIOGRAFIA

Caplan LR. Caplan's Stroke, 4th Edition.

Smith CJ, Emsley HC. The Oxfordshire Community Stroke Project classification in the early hours of ischemic stroke and relation to infarct site and size on cranial computed tomography. J Stroke Cerebrovasc Dis. 2001 Sep-Oct;10(5):205-9.